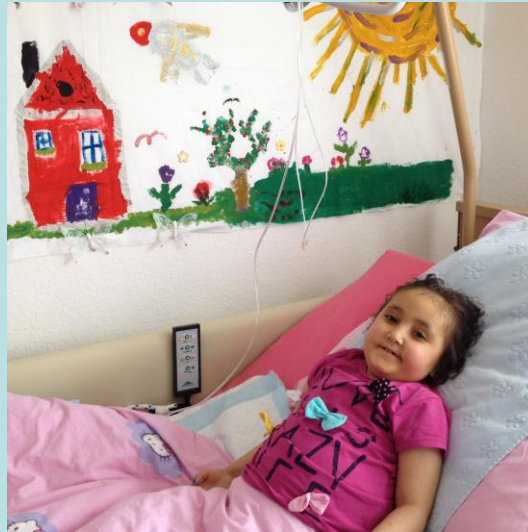

Diagnostik und Therapie von Immundefekten

Die neue AWMF Leitlinie (2017)



PD Dr. Claudia Blattmann, Olgahospital
Ärztliche Fortbildung
23. November 2019

Immundefekte

Primäre Immundefekte (PID)

- Gendefekt
- Vererbt oder spontan
- Meist Manifestation im Säuglingsalter
- Sehr variable Verläufe

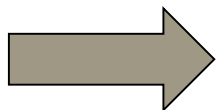Sekundäre Immundefekte

- Folge einer anderen Erkrankung bzw. einer Therapie

Klassifikation primäre Immundefekte (PID)

International Union of Immunological Societies (IUIS)

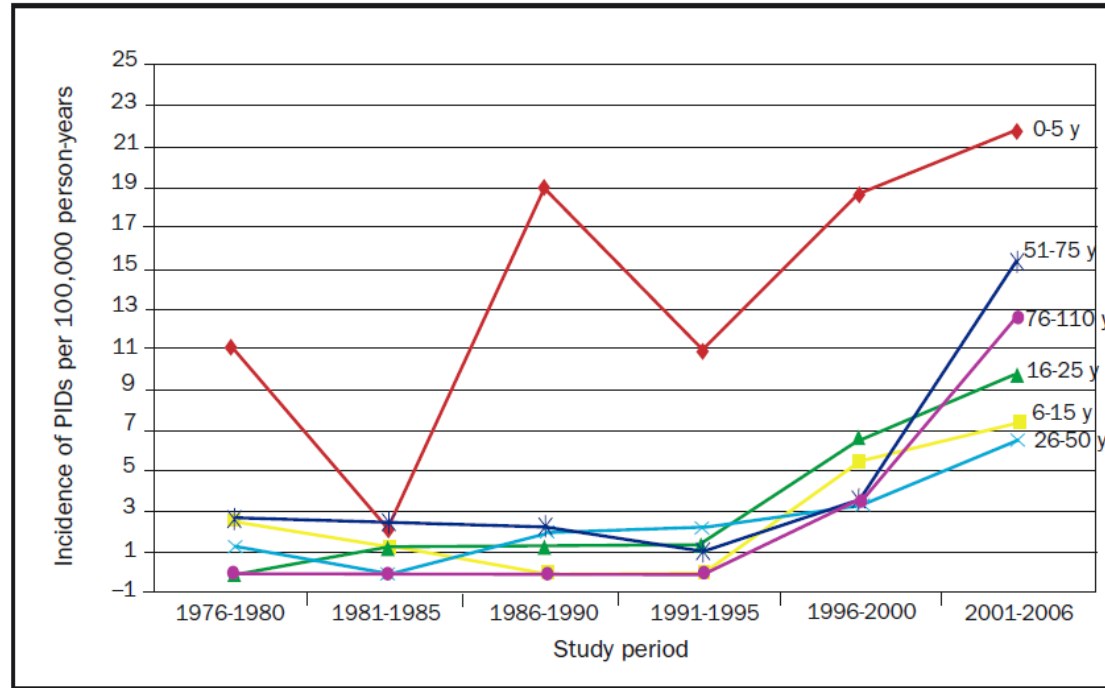
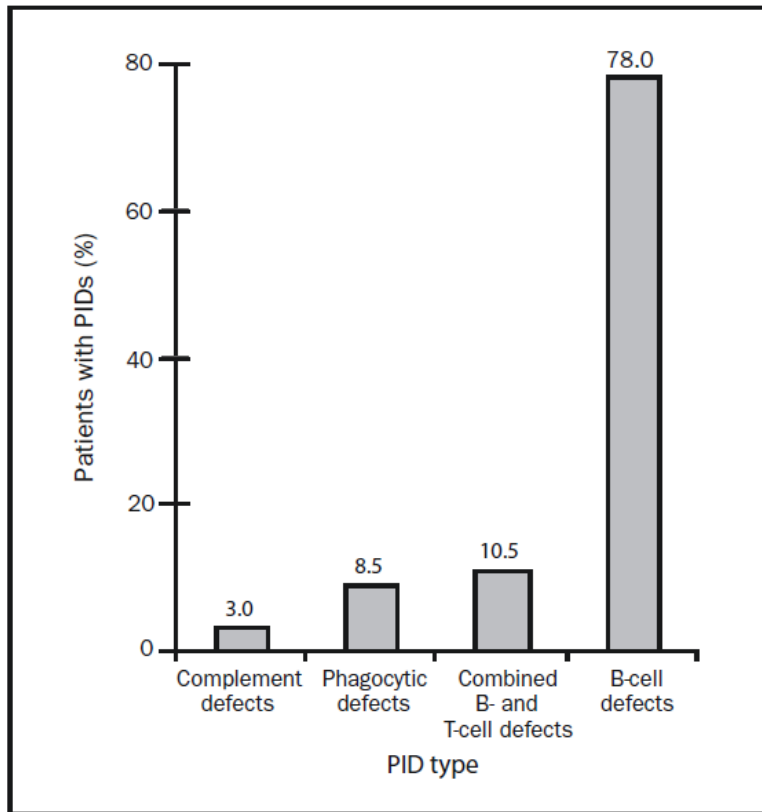
1. Defekte der humoralen und zellulären Immunität (kombinierte T/B/(NK)-Zell-ID, inkl. SCID) (SCID X, ADA-Mangel)
2. Kombinierte T- und B-Zelldefekte mit syndromalen Eigenschaften (hyper-IgE-S., WAS)
3. ID, bei denen der AK-Mangel im Vordergrund steht (CVID, M. Bruton)
4. Störungen der Immunregulation (Hyper-IgD S., Chediak-Higashi-S.)
5. Defekte der Phagozytenzahl und/oder – funktion (septische Granulomatose)
6. Defekte der intrinsischen und natürlichen Immunität (TLR3 Rez.defekt, IL12/23 Rezeptor Defizienz)
7. Autoinflammatorische Erkrankungen (Fam. Mittelmeerfieber, TRAPS)
8. Komplementdefekte (C4-Mangel, C1-Esterase-Mangel)
9. Phänokopien PID (anti-IL6, anti-IFN, anti-C1 Esterase)



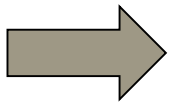
Aktuell > 300 verschiedene PID identifiziert!

PID

Joshi AY et al.: Mayo Clin Proc 2009



Mittlere Dauer der Diagnosestellung:
4,7 J.!
1,7% höhere Sterblichkeit
pro Jahr Diagnoseverzögerung!



Sekundäre Immundefekte

- Mangelernährung
- Metabolisch
- Infektiös
- Hämato-onkologisch (Leukämie, Plasmozytom)
- Medikamentös (CHT, Immunsuppressiva, Corticosteroide)
- Eiweißverlust (enteral, renal, Verbrennungen, ...)
- Sonstiges (Alter, Trauma, ...)

publiziert bei:

Reg.-Nr. 112-001
Kurzversion

Diagnostik auf Vorliegen eines primären Immundefekts
aktueller Stand: 10/2017

AWMF-Register Nr.	112-001	Klasse:	S2k
--------------------------	----------------	----------------	------------

Leitlinie

„Diagnostik auf Vorliegen eines primären Immundefekts“

**- Abklärung von Infektionsanfälligkeit, Immundysregulation und weiteren
Symptomen von primären Immundefekten –**

- Zielgruppe: Kinderärzte, Internisten, Allgemeinmediziner, HNO-Ärzte
- Gültigkeitsdauer: 3 Jahre

Früherkennung - Frühdiagnose – Frühtherapie!!

Kernempfehlung 1: Pathologische Infektionsanfälligkeit ist charakterisiert durch **E**rreger, **L**okalisation, **V**erlauf, **I**ntensität und **S**umme (**ELVIS**). Hierbei sollte auch die Diagnostik auf Vorliegen eines primären Immundefekts initiiert werden.

Konsens

Leitsymptome PID

Pathologische Infektanfälligkeit: „ELVIS“

ELVIS

Erreger ungewöhnlicher (opportunistischer) Erreger

Lokalisation Polytop, untypische Lokalisation

Verlauf chronisch, rezidivierend

Intensität Schweregrad, Majorinfektion

Summe ≥ 8 Minor, ≥ 2 Majorinfektionen

Kernempfehlung 2: Bei Immundysregulation, charakterisiert durch **G**ranulome, **A**utoimmunität, **R**ezidivierendes **F**ieber, ungewöhnliche **E**kzeme, **L**ymphoproliferation, chronische **D**armentzündung (**GARFIELD**), sollte an einen primären Immundefekt gedacht werden.

Konsens

Kernempfehlung 3: Trotz fehlender Infektionsanfälligkeit kann ein primärer Immundefekt vorliegen.

starker Konsens

Leitsymptom PID

Störung der Immunregulation: „GARFIELD“

Granulome, nicht-nekrotisierende, kleinherdige, epitheloidzellige

Autoimmunität (v.a. Autoimmunzytopenien)

Rezidivierendes **F**ieber

ungewöhnliche **E**kzeme

Lymphoproliferation

Chronische **D**armentzündung

Warnzeichen PID

Kernempfehlung 5: Warnzeichen sind hilfreich bei der Identifizierung von Patienten mit primärem Immundefekt. Bei V.a. primären Immundefekt sollen alle Warnzeichen überprüft werden.

	Kinder	Erwachsene
1.	Pathologische Infektionsanfälligkeit „ ELVIS “ E rreger, L okalisation, V erlauf, I ntensität, S umme	

Neu:

Keine Festlegung einer Mindestanzahl von Symptomen!

4.	Verändertes Antikörperprofil (Konzentrationsmangel, Immundefekt, pathologische Infektionsanfälligkeit, Immundysregulation, Lymphome)	
5.	Hypogammaglobulinämie, anhaltende oder rezidivierende Lymphopenie, Neutropenie, Thrombozytopenie	
6.	Ein genetischer Hinweis auf einen primären Immundefekt oder ein positives Neugeborenen-Screening auf primäre Immundefekte	

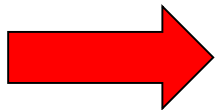
Konsens

Weitere Leitsymptome PID

- Maligne Erkrankungen (Lymphome), gehäuft bei Immundefekten mit Chromosomenbrüchigkeit
- Assoziation zu Virusinfektionen (EBV, HPV)
- Syndromale Aspekte (Dysmorphien, Albinismus, Mikrozephalie, ...)
- Verspäteter Abfall der Nabelschnur (> 21d) und / oder Omphalitis → möglicher Hinweis auf Granulozytenfunktionsdefekt

Immunologische „Notfälle“

- Erythrodermie in den ersten Lebenswochen (v.a. SCID)
- Schwere Lymphopenie im ersten Lebensjahr (v.a. SCID)
- Persistierendes Fieber und Zytopenie (V.a. Primäres Hämophagozytose-Syndrom)
- Schwere Hypogammaglobulinämie (V.a. SCID oder Aggammaglobulinämie)
- Schwere kongenitale Neutropenie ($< 500 /\mu\text{l}$)



Sofortige Kontaktaufnahme mit einer PID erfahrenen Klinik
Adressen unter www.kinderimmunologie.de oder www.immunologie.de

Manifestation von PID im Erwachsenenalter

- Meist Antikörpermangelerkrankungen (CVID), Manifestation Mitte 2. L.jahrz.
- Manifestation sonstiger PID selten, aber möglich, wenn die Mutationen in den betroffenen Genen keine Nullmutationen sind, sondern eine Restfunktion des Genprodukts erlauben

Cave!

Primäre Immundefekte können sich auch erst im Jugendlichen- oder Erwachsenenalter manifestieren.

Differentialdiagnosen PID

- Asthma bronchiale
- Andere chronische Erkrankungen, z.B. Diabetes mellitus oder Herzerkrankungen, Adipositas oder chronische Rauchexposition
- Zystische Fibrose
- Primäre Ziliendyskinesie (Kartagener-Syndrom)
- HIV-Infektion
- Sekundärer Antikörpermangel (chronischer enteraler / nephrologischer Verlust, medikamentös, maligne Erkrankungen)
-

Stufendiagnostik bei Verdacht auf PID

Stufe 1

- Anamnese und klinische Untersuchung
- Blutbild mit Differenzierung (Leukopenie? Lymphopenie?, Neutropenie? Thrombopenie?*)
- Quantitative Bestimmung der Immunglobuline* (IgA, IgM, IgG, IgE)*

* Cave altersabh. Normwerte!

CAVE

1. Trotz normaler Basisdiagnostik kann ein PID vorliegen!
2. Weiterführende Diagnostik soll in enger Zusammenarbeit mit einem in der Diagnostik und Behandlung von Immundefekten erfahrenen Arzt erfolgen.

Stufendiagnostik bei Verdacht auf PID

Stufe 2

- Spezifische Immunantwort nach Impfung (Tetanus, Diphtherie)
- Immunglobulinsubklassen

Stufe 3

- Lymphozytenoberflächenmarker (CD3, CD4, CD8, CD19, CD16, CD56)
- Lymphozytenstimulationstests (Mitogen- oder Antigenstimulation)
- Neutrophilen-Oxidationstest (Granulozytenfunktionstest, „oxidative burst“)

Stufe 4

- Komplementscreening (CH50, C3, C4)
- Enzymbestimmungen (Adenosindeaminase, ...)
- Zytokinrezeptorbestimmungen
- Molekularbiologische Untersuchungen / Gendiagnostik

„Spezialist“

Gendiagnostik

- Die meisten bisher genetisch definierten PID sind monogenetisch
- Variable Expressivität und Penetranz → sehr unterschiedliche Phänotypen!
- Keine konstante Genotyp-Phänotyp-Relation!
- Methoden:
 - Gezielte Sanger-Sequenzierung („Genpanel“)
 - Multi-Genanalysen mittels Next-Generation-Sequencing (NGS; WES oder WGS)
→ Identifikation neuer PID möglich
 - Validierung schwierig! Zusammenhang gefundene Gendefekte mit Klinik?
→ Interpretation genetischer Daten durch erfahrene Ärzte/Biologen zs. mit klinischen und publizierten Daten!

Neugeborenen Screening (T-zelluläre) PID

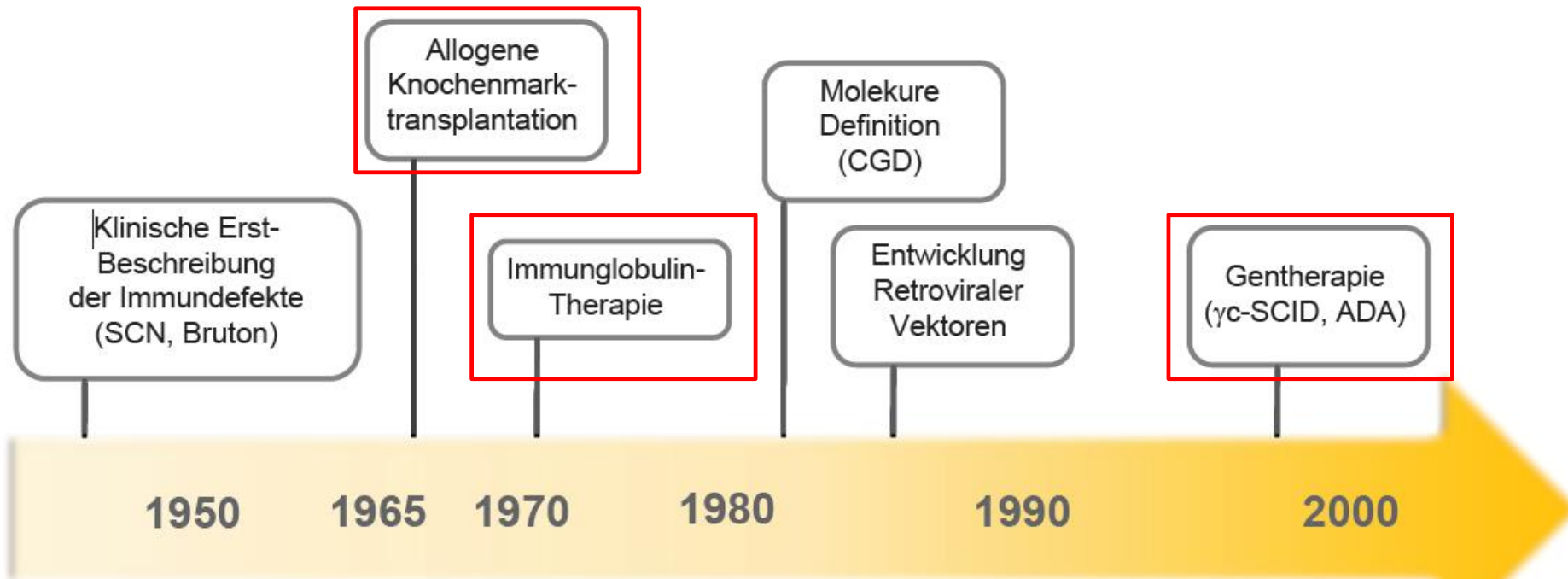
- GBA Beschluss November 2018, seit August 2019 NG-Screening erweitert
- PCR, Nachweis einer T-Zell-Lymphopenie durch Bestimmung von „T cell receptor circles“ (TREC)
- TREC screening weltweit: USA & Israel seit 2018, Schweiz seit 2019

Neugeborenen Screening (T-zelluläre) PID

- Jährlich ca 700.000 Geburten → Identifikation von ca. 20-30 erkrankten NG, von denen ca. 1/3 durch einen frühen Behandlungsbeginn vor dem Tod bewahrt werden können
- CAVE: Es werden mit dem NG-Screening nicht alle PID erfasst (nur die mit T-Lymphopenie)
- Cave: nicht alle pos. getesteten Kinder benötigen eine SZT
- Alle pos. getesteten Kinder + deren Familie brauchen eine kompetente Beratung und Betreuung in einem Immundefektzentrum

Therapie PID

Meilensteine



Therapie primärer B-Zelldefekte

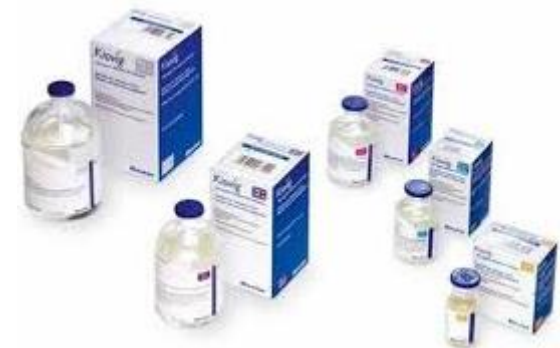Selektiver IgA-Mangel

→ Keine bzw. nur symptomatisch (antiinfektiös), IVIG vermeiden → anaphylaktische Reaktionen durch Antikörper!!; Notfallausweis!

Kongenitale Agammglobulinämie (M. Bruton)

→ IVIG alle 3-4 Wo oder SCIG 2-3x/Wo, Antibiotika bei fieberhaften, bakteriellen Infektionen. Impfungen haben keinen Effekt! Keine Lebendimpfungen!

→ Symptomatisch



Exkurs:

Transitorische Hypogammaglobulinämie des Säuglings

Pathogenese:

Vorübergehender Ig-Mangel durch den Abbau mütterlicher Immunglobuline bei noch verzögerter Eigenproduktion bzw. Reifungsstörung; physiologisch im 4.-5. L.mo.

Häufigkeit

1:1500 Neugeborene

Klinik

Unauffällig, teilweise gehäufte Infektionen (Bronchitis, Pneumonie, Otitis)

Therapie

symptomatisch bzw. keine, Immunglobulinsubstitution in der Regel nicht notwendig

Prognose

selbstlimitierend

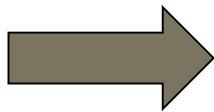Therapie primärer T-Zelldefekte

DiGeorge-S.

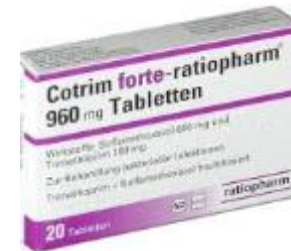→ Expositionsprophylaxe (Händedesinfektion, Mundschutz), Infektionsprophylaxe (PCP-Prophylaxe mit Cotrimoxazol, passive Impfung nach Exposition)

Chronische mukokutane Candidiasis

Antimykotische Therapie

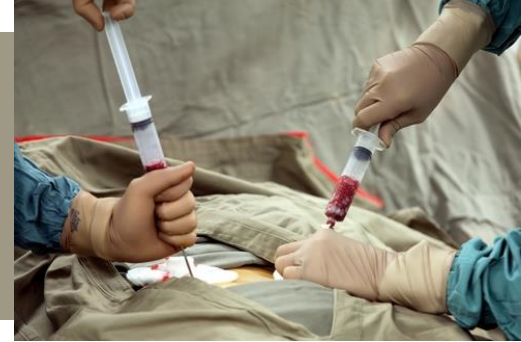

Symptomatisch



Therapie kombinierter Immundefekte

SZT



SCID

- Allogene SZT so rasch wie möglich;
- Gentherapie, wenn kein HLA-kompatibler Spender oder Risikofaktoren (Infektionen)
- konsequente Infektionsprophylaxe (prophylaktische antiinfektiöse Therapie, Isolation) und
- Immunglobulinsubstitution bis zur SZT

Wiskott-Aldrich-S. (rezidivierende Infektionen, Thrombozytopenie, Ekzem)

- Allogene SZT, möglichst frühzeitig (innerhalb der ersten 2 Jahre).
- bis dahin symptomatische Therapie (Antibiotika, Immunglobuline, Thrombozytengaben).

Ataxia teleangiectatica (Louis Bar-S.) (allg. Entwicklungsstörung, Immundefekt, neurologische Symptome, Teleangiectasien, endokrinologische Störungen)

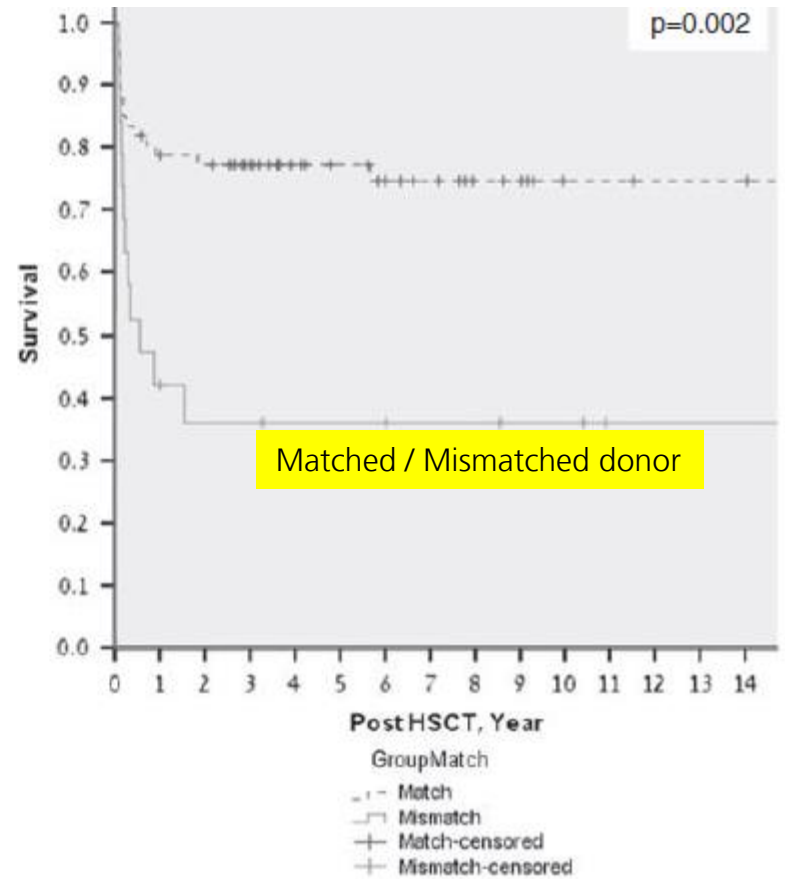
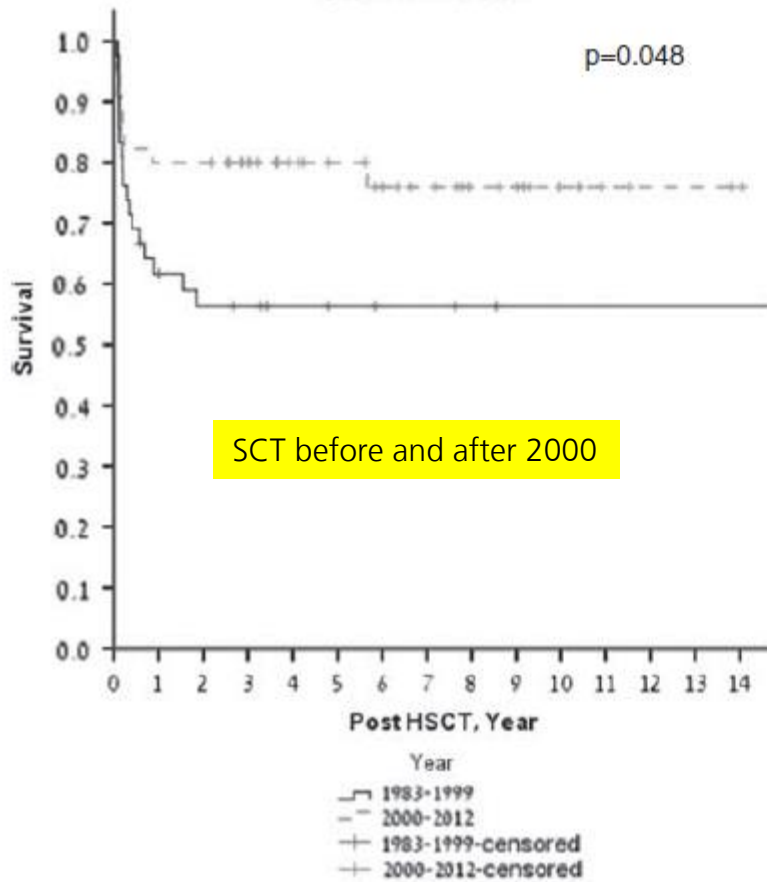
- Frühzeitige SZT, bis dahin symptomatische Therapie



kurativ

Therapie kombinierter Immundefekte

SZT Survival (Rouso SZ et al., J Pediatr Hematol Oncol. 2015)



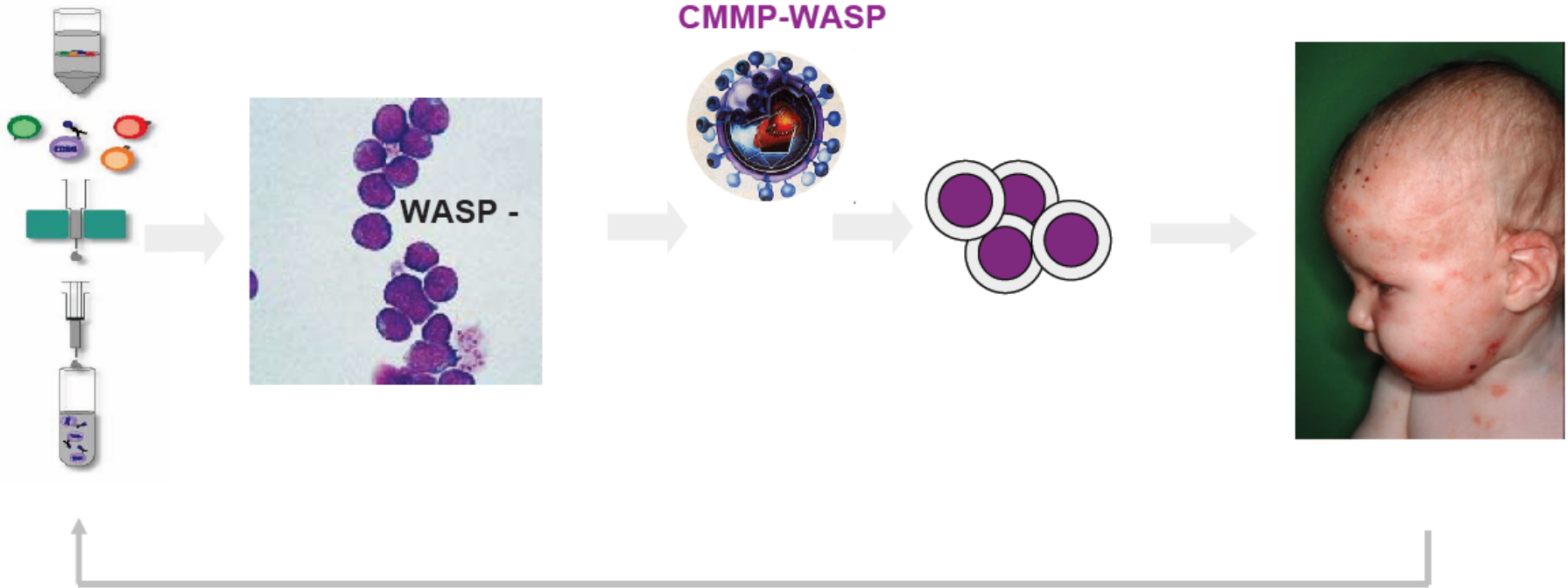
Therapie kombinierter Immundefekte

Gentherapie

**Aufreinigung von CD34+
Hämatopoetischen Stammzellen**

**Transduktion mit
Retroviralen Vektoren**

**Konditionierung des Patienten
und autologe Transplantation**

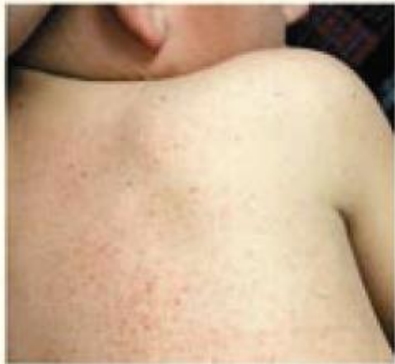

Boztug K et al. Curr Op Mol Therap 2006

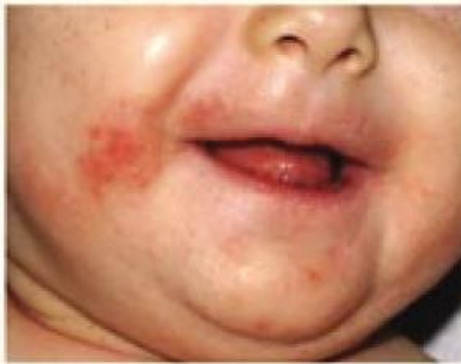Summary recent trials targeting Wiskott-Aldrich S.

Mukherjee S, Thrasher AJ. Gene therapy for PIDs: Progress, pitfalls and prospects. *Gene*. 2013;525(2):174-181.

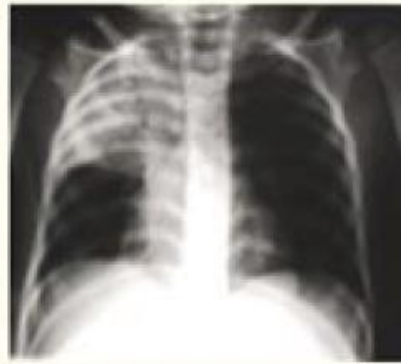Clinical Features



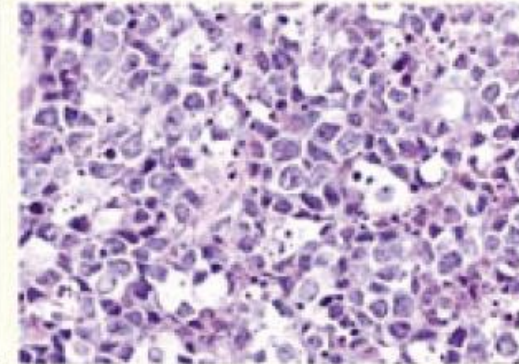
Petechiae due to thrombocytopenia



Eczema



Pneumonia and other infections



B-cell lymphoma and other cancers

Trial centre	Vector	Conditioning	Patients	Outcome	SAE	Insertion site (s)	References
Germany	γ -Retroviral (LTR driven, GALV pseudotyped)	Busulfan (8 mg/kg)	10	Long-term correction	T-ALL in 4/10 patients	LMO2 MDS/EVI1	Boztug et al. (2010)
UK, US, France, Italy	SIN lentivector (endogenous WAS promoter, VSV-G pseudotyped)	Busulfan + Fludarabine +/- ATG/Rituximab	5	Multilineage correction (preliminary results)	-	-	

ORIGINAL ARTICLE

Lentiviral Gene Therapy Combined with Low-Dose Busulfan in Infants with SCID-X1

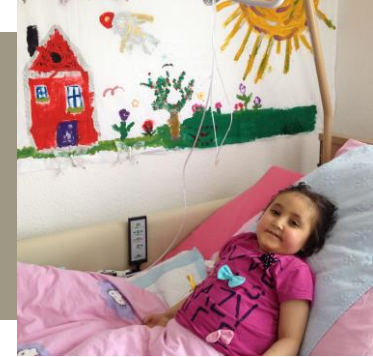E. Mamcarz, S. Zhou, T. Lockey, H. Abdelsamed, S.J. Cross, G. Kang, Z. Ma, J. Condori, J. Dowdy, B. Triplett, C. Li, G. Maron, J.C. Aldave Becerra, J.A. Church, E. Dokmeci, J.T. Love, A.C. da Matta Ain, H. van der Watt, X. Tang, W. Janssen, B.Y. Ryu, S.S. De Ravin, M.J. Weiss, B. Youngblood, J.R. Long-Boyle, S. Gottschalk, M.M. Meagher, H.L. Malech, J.M. Puck, M.J. Cowan, and B.P. Sorrentino*

Lentiviral Gene Therapy Combined with Low-Dose Busulfan in Infants with SCID-X1

April 2019

- 8 Patienten mit SCID-X1 (Mutation im Gen IL2RG)
- Kein passender SZ-Spender
- Konditionierung mit Busulfan (2d)
- Gentransfer mit Lentivirus
- Alle 8 Kinder entwickelten nach wenigen Monate ein intaktes Immunsystem
- Normale Entwicklung, keine schwerwiegenden NW, Ø Follow-Up 16,4 Monate (range 6-24)

Fallbsp. 1: Hatice *2008



- 3. Kind **konsanguiner** Eltern, ab dem 5. L.mo. rezidivierende Bronchitiden, Pneumonien, Otitiden, Impfungen gemäß STIKO erfolgt (einschl. Varizellen)
- Im ersten Lebenshalbjahr GE mit Nachweis von Noro-V., stationäre Behandlung
- Mit 2 J. Dx einer „**Ziliendyskinesie**“ (Mikroskopie)

- Mit 5J. Dx eines großzelligen **B-Zellymphoms**, bei Aufnahme Noro-V.-Enteritis
- CHT 12/2013-5/2014 (DA-R-EPOCH, 6 Zyklen), Komplikationen:
 - Aspergilluspneumonie 17.2.14
 - CMV-Virämie 17.2.14, CMV-Pneumonie 4.3.14, CMV-Retinitis + Encephalitis 6/2014
 - Chronische Kryptosporidieninfektion seit 20.8.2014
 - chronische Noro-V.-Infektion



Procedere?

Hatice *2008

Befunde vor CHT

1/2010

- **BB:** Leuko **2950**/ μ l (N: 5-14/nl), davon 49% Seg, **22%** Lymph, 19% Monos, 10% Eos; Hb 11,4 g/dl, Thrombo 490/nl.
- **IgG** im Normbereich, Subklassen im Normbereich
- **Impftiter:** Diphtherie + Haem. Infl. B neg., Tetanus-Antitoxin und Röteln-AK vorhanden


12/2013

- **BB:** Leuko **2260**/ μ l, davon 51% Seg, 30% Lymph, 6% Mono, 1 % Eos, 2% Basos, 8% Stabk., 2 RF
- **Lymphozytensubtypisierung:** 640/ μ l T-Zellen (N: 1200-2600/ml), 18/ μ l B-Zellen (N: 270-860/ μ l)
- **CMV** –IgG pos., IgM neg

Hatice *2008

Befunde nach Ende der CHT (12.12.2014)

- **BB:** Leuko 3590/ μ l, davon 62% Seg, 21% Lymph, 16% Monos, 1% Eos; Hb 10,7 g/dl, Thrombo 479/nl.
- **Lymphozytensubtypisierung:** T-Zellen: **CD4+ 139/ μ l** (N: 650-1500), **CD8+ 85/ μ l** (N: 370-1100), B-Zellen 0 (N: 270-860), NK-Zellen im Normbereich.
- **Stuhl:** Noro-V.-PCR pos., Kryptosporidien pos.
- **Liquor/Blut:** CMV neg.



Hatice *2008

PID Befunde

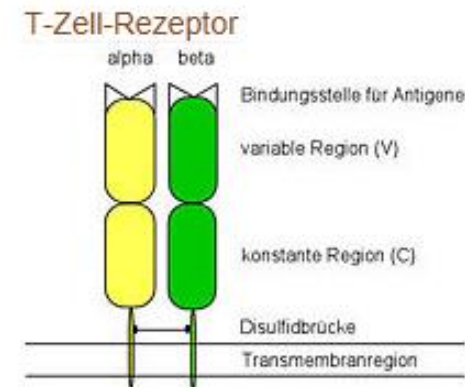
Münster

- Nachweis einer homozygoten **Mutation im PRKDC-Gen**; Eltern heterozygot

Freiburg

- **T-Zell-Phänotypisierung**: Deutlich verminderte CD3+ -T-Zellen, ausgeprägte Störung der T-Zelldiff. Keine B-Zellen nachweisbar (n. Ritux.). Normale CD4/CD8-Ratio, normale NK-Zellen.
- **T-Zell-Rezeptorrepertoire**: Massiv verschobenes V beta Repertoire unter den CD4+ und CD8+- T-Zellen. Nahezu fehlende Expression einzelner Ketten bei deutlicher Expansion von V beta 9 und 14 unter den CD4+ T-Zellen und V beta 5.2. und 12 unter den CD8+ - T-Zellen.
- Verminderte bis fast **vollständig fehlende Proliferation** von CD4+ und CD8+ T-Zellen nach Stimulation.

Profunder, kombinierter PID
Zuordnung zur Gruppe der Radiosensitiven PID (wie Artemis, Ligase IV und Cernunnos)

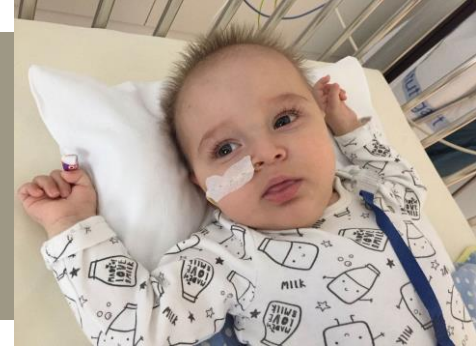

SZT?

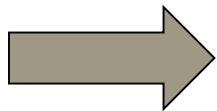
Dagegen sprechen

- Lungenpathologie
 - Chronische infektiöse Enteropathie
 - Erhöhtes Malignomrisiko
 - Der Benefit einer SZT ist nicht sicher.
-
- Eltern entscheiden sich gegen weitere Therapie. Palliativkonzept!
 - Primär häusliche Versorgung mit Erhalt der Lebensqualität
 - Behandlung der Infektionen soweit wie möglich
 - Substitution von IVIG und Blutprodukten so lange wie möglich
 - Keine intensivmedizinischen Maßnahmen, Begleitung der Familie
-
- Kind verstirbt am 18.7.2015 im Rahmen einer unbeherrschten Infektion zu Hause

Fallbsp. 2: Cazim *5/2017



- 1. Kind nicht verwandter Eltern, GG 3370g, vollgestillt
- In ersten Lebensmonaten wiederholte stationäre Aufenthalte: Juli 2017 Pyelonephritis, Anfang August 2017 Stomatitis aphthosa + GE
- Ende August 2017 V.a. Sepsis, stationäre Aufnahme in Kikl. Böblingen

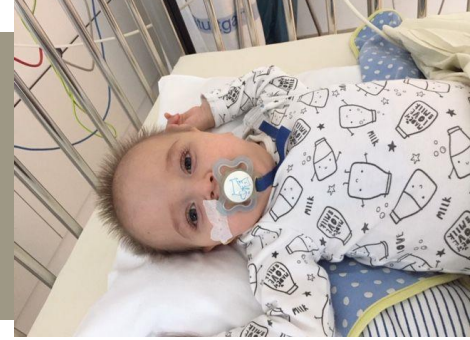

Procedere?

- BB ? **(Lymphopenie)**
- Impfstatus? **(neg.)**
- Immunglobuline? **(IgG, A + M unterhalb der Norm)**
- Sofortige Verlegung in die hämatookolog. Abteilung, OH

Cazim *5/2017

Verlauf



- BE im OH:
 - BB: Hb 8,1 g/dl, Thrombos 449/nl, Retis 16‰, Leukos 4450/ μ l, davon **9% Lymphos** (absolut 450/ μ l)
 - Lymphozytensubtypisierung: **deutliche T- und B- Zell-Lymphopenie** , NK-Zellen nachweisbar.
 - Genetik: Nachweis einer **RAG1-Mutation**
 - **CMV-PCR pos.** in Blut und Urin (2.220.000 DNA-Kopien/ml Urin, 373.500 DNA-Kopien im Plasma)

Schwerer kombinierter Immundefekt (SCID) mit CMV Infektion

NOTFALL! → sofortige alloSCT

Take home message

CAVE bei

- Die Diagnose von PID kann schwierig sein
- Cave:
 - Rezidivierenden Infektionen
 - Konsanguinität der Eltern
 - Malignomen (Lymphome)
 - Mikrozephalie, Dysmorphiezeichen
- Immundefekte können sich erst jenseits des (jungen) Kindesalter manifestieren

Vielen Dank für Ihre Aufmerksamkeit

